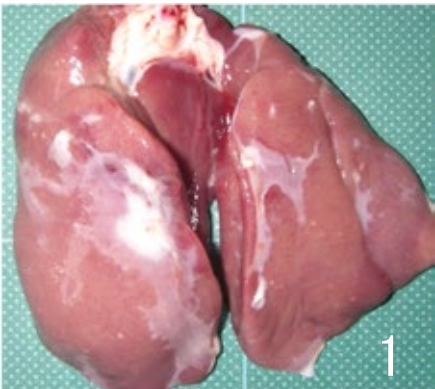
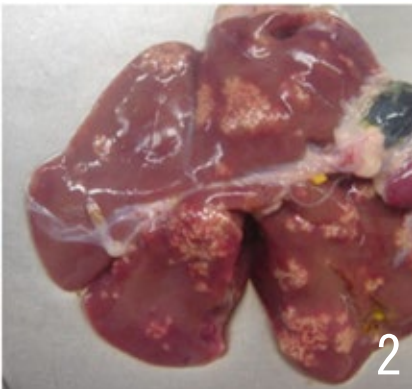






疾病 (異常)	26 炎症（肝臓、心臓の単発病変）		
肉眼 所見	<ol style="list-style-type: none"> 1 肝被膜炎 <ul style="list-style-type: none"> ・肝被膜の部分的または全面的な白濁と肥厚、時に線維素の付着を認めるが、周囲の臓器との癒着はない。 2 細菌性肝炎 <ul style="list-style-type: none"> ・肝臓は軽度にあるいは著しく腫大することが多い。 ・粟粒大ないし米粒大の境界明瞭な灰白色ないし黄色の小病巣が散発ないし密発する。 3 胆管肝炎 <ul style="list-style-type: none"> ・肝臓は様々な程度に腫大、退色、硬化し、明瞭な小葉構造を示す。重量が 200g 以上に腫大することもある。 4 心膜炎及び心外膜炎 <ul style="list-style-type: none"> ・心膜の白濁と肥厚、時に線維素の付着や心膜水の増量を認める。心外膜に白濁あるいはカスリ状の白色病変を認めるが、心膜との癒着はみられない。 		
廃棄等 の根拠	別表第 1 1		
			
肝被膜炎：部分的な白濁と肥厚が認められる。	細菌性肝炎：肝被膜は肥厚し、境界明瞭な米粒大の小病巣が多発している。	細菌性肝炎：肝被膜は肥厚し、境界明瞭な粟粒大の小病巣が密発している。	
			
胆管肝炎：肝臓は著しく腫大し、硬度を増し、黄褐色を呈し、明瞭な小葉構造を有している。	胆管肝炎の剖面：肝臓は腫大、硬化し、グリソン鞘（白色領域）が肥厚、小葉構造が明瞭化している。	心膜炎は白濁と肥厚がみられ、一部に赤色や暗赤色の病変を認める場合がある。左端は正常な心臓を示している。	