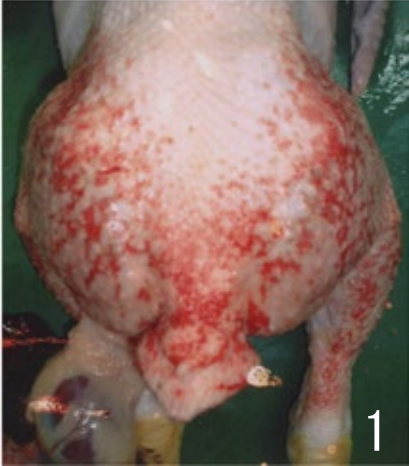




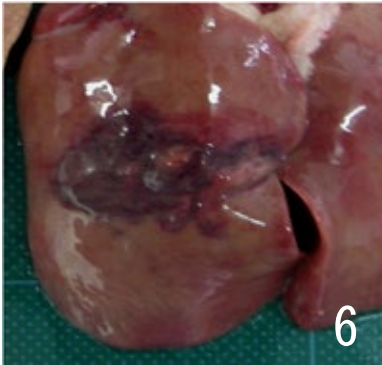


疾病 (異常)	25 出血		
肉 眼 所 見	<p>1 皮膚出血 <ul style="list-style-type: none"> ・病変は大腿部や臀部に好発するが、背・腰部や下腿部に及ぶこともある。 ・鮮紅色ないし赤色の点状ないし斑状病変の密発あるいは散発として認められる。 </p> <p>2 皮下や筋肉の出血 <ul style="list-style-type: none"> ・胸部や背部など体表皮下あるいは筋肉の広範囲又は一部が出血し、その部分の皮膚が赤黒色や青紫色を呈している。 </p> <p>3 腓腹腱断裂による出血 <ul style="list-style-type: none"> ・腓腹腱（アキレス腱）の断裂により、周囲皮下に広範な出血がみられ、出血部は時間の経過によって段階的に赤色、暗赤色、青緑色を呈している。 </p> <p>4 肝臓出血 <ul style="list-style-type: none"> ・肝臓表面に粟粒大から小豆面大の限界明瞭な出血や血腫が認められる。 </p>		
廃棄等 の根拠	別表第10又は別表第11		
			
<p>大腿両側から腰・臀部にかけて、皮膚表面に赤色点状ないし斑状の出血病変が認められる。</p>	<p>胸腹部皮下に暗赤色ないし青紫色の出血病変が認められる。</p>	<p>剥皮所見では、胸腹部に広範な皮下出血と一部凝血塊が認められる。</p>	
			
<p>両脚に腓腹腱断裂を伴う皮下出血が認められる。</p>	<p>腓腹腱断裂に伴う皮下出血は、背部から胸部皮下まで波及している。</p>	<p>肝臓では限局的な出血病変が認められる。</p>	