
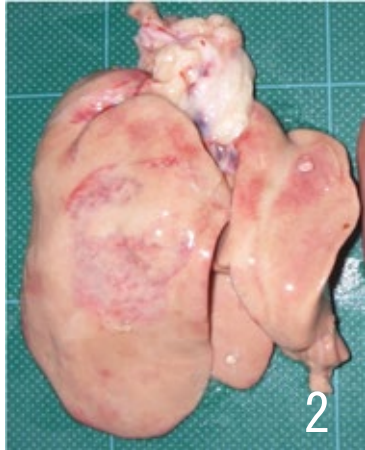

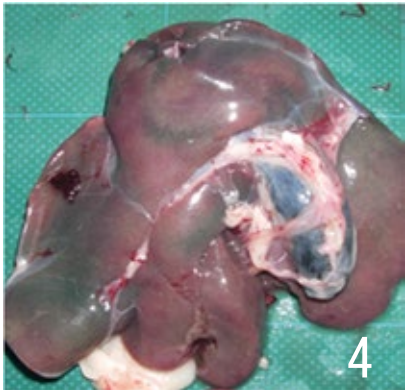



疾病 (異常)	<b>2 1 変 性 (肝臓の変性)</b>		
肉 眼 所 見	<ul style="list-style-type: none"> <li>・肝臓は軽度または著しく腫大し、多くは黄白色、黄色、黄土色、桃色など淡色となり、実質は軟弱かつ脆く、しばしば点状出血がみられる。(脂肪肝)。</li> <li>・肝臓の表面が広範囲あるいは部分的に薄緑色、緑色、暗緑色などに変色する。</li> <li>・肝臓の表面に凹凸が認められることもある。</li> </ul>		
廃棄等の 根拠	別表第 1 1		
 <p style="text-align: right;">1</p>	 <p style="text-align: right;">2</p>	 <p style="text-align: right;">3</p>	
著しく腫大し、全域が黄白色に退色している。	著しく腫大し、全域は退色し、限界明瞭な赤色斑も認められる。	やや腫大し、全域が暗緑色を呈している。	
 <p style="text-align: right;">4</p>	 <p style="text-align: right;">5</p>		
部分的に緑色を呈している。	やや腫大し、色の濃淡や凹凸が認められる。		