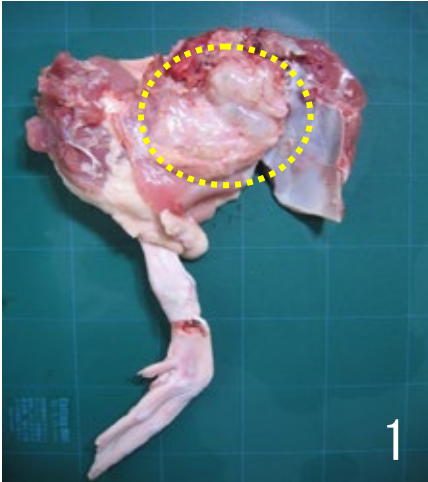
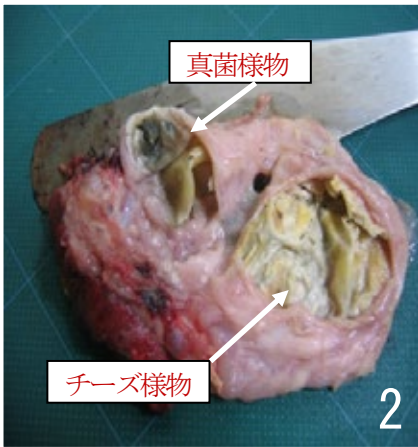
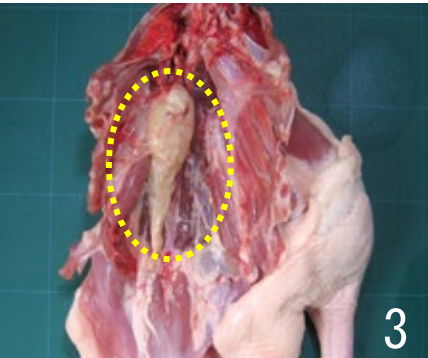
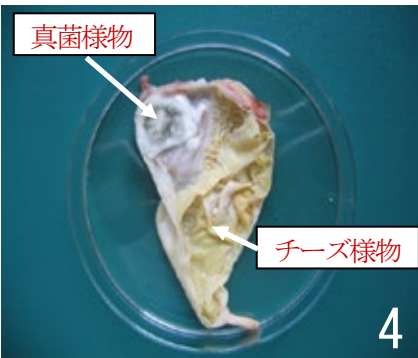
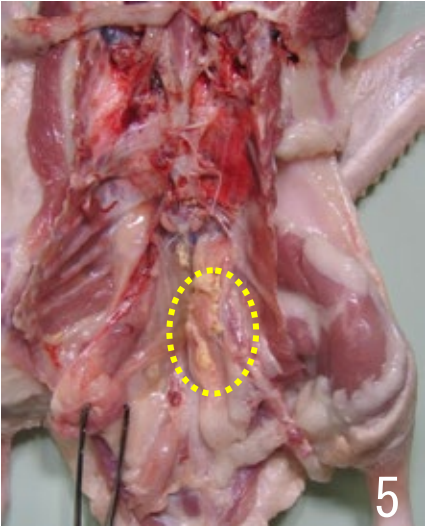


疾病 (異常)	<b>18 あひるの真菌症</b>	
肉眼所見	<ul style="list-style-type: none"> <li>・大きな病変は後胸気嚢と腹気嚢に多くみられ、左右の気嚢のいずれかに偏る傾向がある。</li> <li>・気嚢全体が肥厚し、1つの嚢状物として観察される。</li> <li>・内腔に湿潤あるいは乾酪化した黄白色のチーズ様物が多量に充満し、粘膜面に暗緑色ないし灰緑色の真菌様物を伴う病巣が認められる。</li> <li>・気嚢の膜が広範囲に透明に肥厚し、膜内にチーズ様物が集塊状あるいは散在性に認められる初期病変とみなされる症例も存在する。</li> </ul>	
廃棄等の根拠	別表第10	
		
左後胸気嚢は気嚢全体が肥厚し、嚢状物として観察される。	嚢状物を切開すると、気嚢内腔に黄白色チーズ様物が充満し、暗緑色の胞子を伴った真菌様物が認められる。	
		
右後胸気嚢は肥厚して淡黄色の嚢状になっている。	嚢状物を切開すると、肥厚した気嚢粘膜は黄白色チーズ様物に被われ、暗緑色と白色の真菌様物が認められる。	左腹気嚢は広範囲に透明に肥厚し、黄白色チーズ様物が散在している。