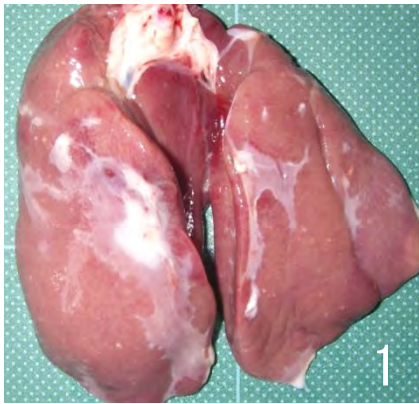
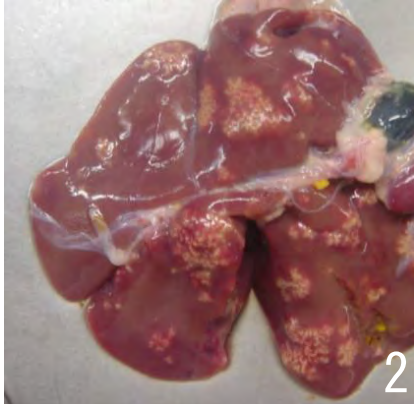

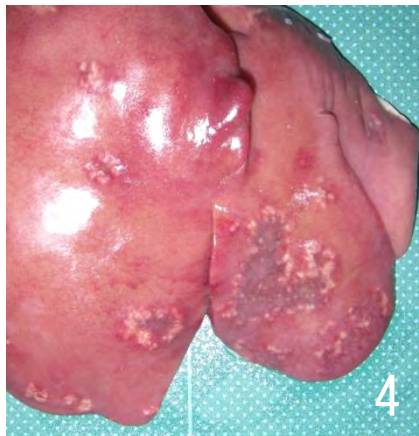
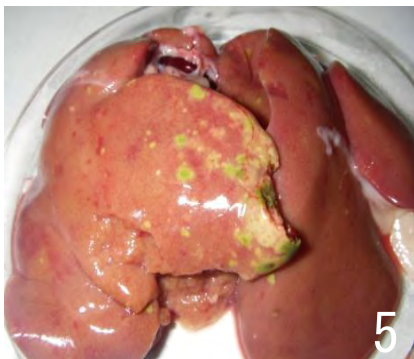



疾病 (異常)	26 炎症（肝臓と心臓の単発病変）		
肉眼 所見	<ol style="list-style-type: none"> 1 肝被膜炎 <ul style="list-style-type: none"> ・肝被膜の部分的または全面的な白濁と肥厚、時に線維素の付着を認めるが、周囲の臓器との癒着はない。 2 細菌性肝炎 <ul style="list-style-type: none"> ・肝臓は軽くあるいは著しく腫大することが多い。 ・粟粒大ないし米粒大の限界明瞭な灰白色ないし黄色の小病巣が散発ないし密発する。 ・緑色の斑点が散在することもある。 3 心膜炎及び心外膜炎 <ul style="list-style-type: none"> ・心膜の白濁と肥厚、時に線維素の付着や心膜水の増量を認める。心外膜に白濁あるいはカスリ状の白色病変を認めるが、心膜との癒着はみられない。 		
廃棄等 の根拠	別表第10		
			
肝被膜の部分的な白濁と肥厚が認められる。	肝被膜は肥厚し、限界明瞭な米粒大の小病巣が多発している。	肝被膜は広範囲に肥厚し、限界明瞭な粟粒大の小病巣が密発している。	
			
肝臓は著しく腫大し、中央部が陥凹した赤黒い病巣が認められる。	肝臓の分葉に緑色の小病巣が多発している。	心膜は白濁と肥厚がみられ、一部に赤色の病変を認める場合がある。左端は正常な心臓を示している。	