


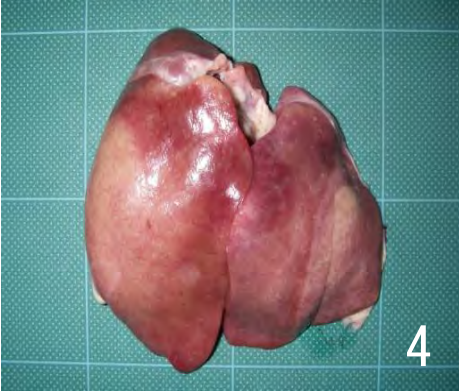
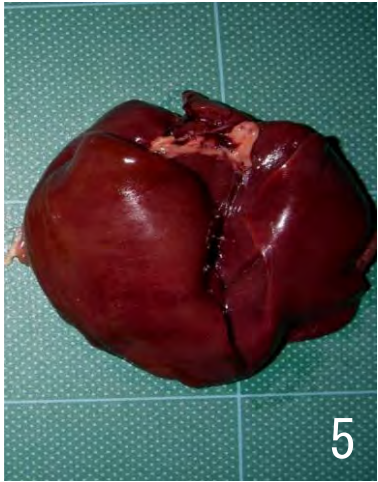


疾病 (異常)	21 変性 (肝臓の変性)	
肉眼 所見	<ul style="list-style-type: none"> 肝臓は軽度または著しく腫大し、多くは黄白色、黄色、黄土色、桃色など淡色となり、実質は軟弱かつ脆く、しばしば点状出血や灰白色の点状病変、表面の凹凸が認められることもある (脂肪肝)。 肝臓の全域あるいは一部分が、黄白色、緑色、暗赤褐色および黒褐色などに変色する。 	
廃棄等の 根拠	別表第10	
		
著しく腫大(約2倍大)し、全域が黄白色に褪色している。	著しく腫大し、全域は褪色し、限界明瞭な赤色斑も認められる。	やや腫大し、全域が暗緑色を呈している。
		
やや腫大し、色の濃淡や部分的な凹凸が認められる。	やや腫大し、暗赤褐色を呈している。	