

臨床レポート

## 慢性足根関節炎を示した黒毛和種子牛の1治療例

大野千明<sup>1)</sup>, 山岸則夫<sup>2)</sup>, 佐藤 繁<sup>2)</sup>

### 要 約

3ヵ月齢時に右足根関節部の腫脹を示し, 5ヵ月齢時には右後肢は負重困難で顕著な跛行(支柱跛)を呈し, 右足根関節部は尾側から診ると反対側の2倍程度に腫大・硬結を示した黒毛和種雌子牛に対し関節切開術を試みた. 術後2ヵ月以内に術創・跛行ともに治癒し, 良好な成績が得られた.

キーワード: 黒毛和牛子牛, 足根関節, 跛行, 切開術

牛において関節炎は臨床現場でしばしば遭遇する疾患である. 牛の関節炎の多くは感染性であり, その原因は外傷性, 波及性, 血行性に大別される [1, 2]. 今回, 慢性経過を辿っていた外傷性の足根関節炎の子牛1例に対して治療の機会を得たので, その概要を報告する.

### 症 例

症例はH市の和牛繁殖農家で飼養されていた黒毛和種子牛(雌)である. 3ヵ月齢時に右足根関節部の腫脹で他の診療施設で治療を受け, 一時好転したが4ヵ月齢時に再発とのことで当診療所に診療依頼があった.

初診時(4ヵ月齢)には, 右後肢跛行と足根関節部の熱感, 疼痛, 腫脹が認められ, 感染性関節周囲炎を疑った. 約2週間, 抗生物質の全身投与と消炎鎮痛薬の局所湿布による治療を行ったが, 跛行と足根関節部の熱感・腫脹は改善されなかった. 精密検査と治療の目的で岩手大学動物病院へ搬送した.

大学搬入時(5ヵ月齢, 体重115kg)の身体

検査では体温39.5℃, 心拍数60回/分, 呼吸数52回/分であり, 右後肢は負重困難で顕著な跛行(支柱跛)を呈した(図1). 右足根関節部は尾側から診ると反対側の2倍程度に腫大しており, 全体が硬結し軽度の熱感も感じられた. 毛刈り後, 右足根関節部外側の皮膚には直径1cm程度の陳旧化した癒痕創が認められ, その周囲(約5×3cm)は波動感を呈していた. X線検査において, 右足根関節部のX線透過性は低下し足根関節を構成する諸関節の陰影は不明瞭であったが, 距骨ならびに中心第四足根骨にお

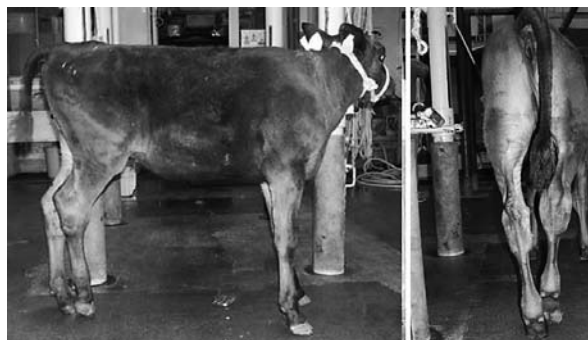

図1 大学搬入時の症例の起立状態  
右後肢は, 負重困難で支柱跛を呈し, 右足根関節部は腫大, 硬結が顕著である.

<sup>1)</sup> 花巻支会, NOSAI岩手中部家畜診療所

<sup>2)</sup> 岩手大学支会, 岩手大学農学部獣医学課程

いて顕著な骨膜・骨融解反応像が認められた(図2)。関節穿刺にて得た関節液は黄褐色半透明で粘稠性は低下し、総蛋白濃度は3.4g/dlであった。この遠心沈査には多量の変性好中球が認められたが、細菌学的検査(好気培養)は陰性であった。以上より、外傷に起因し抗生物質治療を経ても慢性経過した化膿性関節炎と診断し、関節切開術による治療を実施した。

症例を塩酸キシラジン鎮静下で左側横臥位に保定し、右足根関節部を消毒し術野を準備した。術前にセファゾリンを全身投与(1g, IM)し、塩酸リドカインにて右足根関節外側を広く浸潤麻酔した。陳旧癬痕創を中心に直径約2cmの円形に皮膚および皮下織を切除した(図3A)。次いで、外側側副靭帯の一部を直径約1cmの円形に切除し腫脹した関節包を切開すると、黄褐色半透明の関節液が多量に流出し、足根間関節(踵第四関節)を視認することができた(図3B)。鋭匙にて関節包内の不整結合組織を可能な限り除去し、セファゾリン(1g)添加の滅菌生理食塩水1ℓにて関節包内を加圧洗浄した(図3C)。関節切開部は開放創として滅菌ガーゼで被覆し、その上を紙オムツで覆い、伸縮性包帯にて固定した。

関節切開術後の3日間セファゾリンの全身投与を行い、2~3日おきに包帯を交換した。切開部では3日後より肉芽組織が増生し、14日

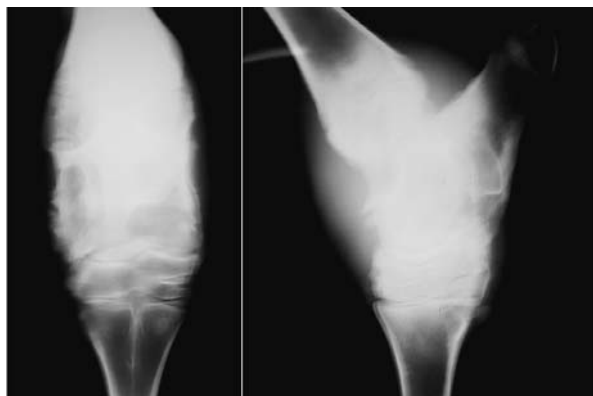


図2 大学搬入時の右足根関節部のX線写真  
(A:尾頭側像。B:外内側像)  
X線透過性の低下、距骨ならびに中心第四足根骨における骨膜・骨融解反応像が認められる。



図3 関節切開の術中写真  
A:刈毛後に右足根部皮膚に陳旧癬痕創が認められる。B:皮膚、皮下織を切開し、関節包へ到達した状態。C:関節洗浄の様子。

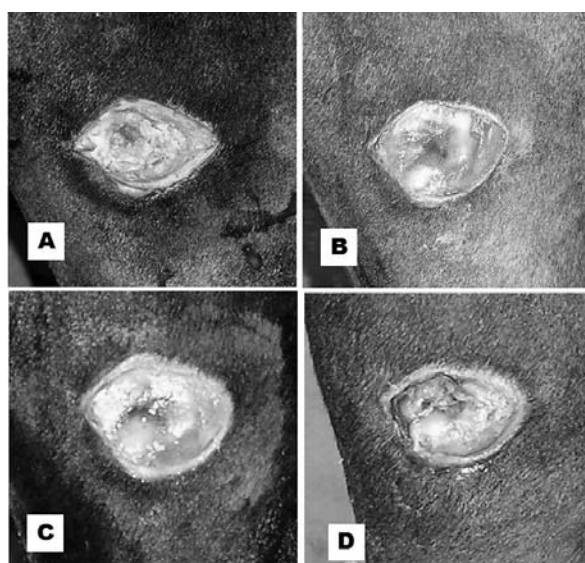


図4 関節切開術後の創の状態  
A:直後。B:5日後。C:8日後。D:12日後。

後には上皮化も認められた (図4 A~D). 起立時の右後肢への負重は関節切開術の翌日から可能となり, 3日後には軽度の跛行を呈しながらも歩行可能になった. その後跛行も軽減し, 14日後にはほぼ正常歩行になったことから退院となった (図5 A~C).

退院後は, 右足根関節部にやや腫大が残った以外の経過は順調であり, 関節切開創の閉鎖まで定期的な包帯交換を行い, 2ヵ月以内に術創, 跛行ともに治癒した (図6). なお, 関節切開術2ヵ月後 (7ヵ月齢) に実施したX線検査では, 右足根骨の骨膜增生像が認められたが, 骨

陰影は明瞭化していた (図7).

### 考 察

感染性関節炎の治療では, 関節内における感染と炎症の制御が要点と考えられる [1-4]. 牛の感染性関節炎では, 抗生物質の長期全身投与 (10~30日間) や関節内投与, 関節穿刺による洗浄などの治療を行うのが通例である [1,2]. 今回の症例も抗生物質の長期投与にもかかわらず症状が悪化した例であり, このような場合は思い切った治療方針の転換の必要である.

これまで, 筆者らは物理的な制約が多い臨床

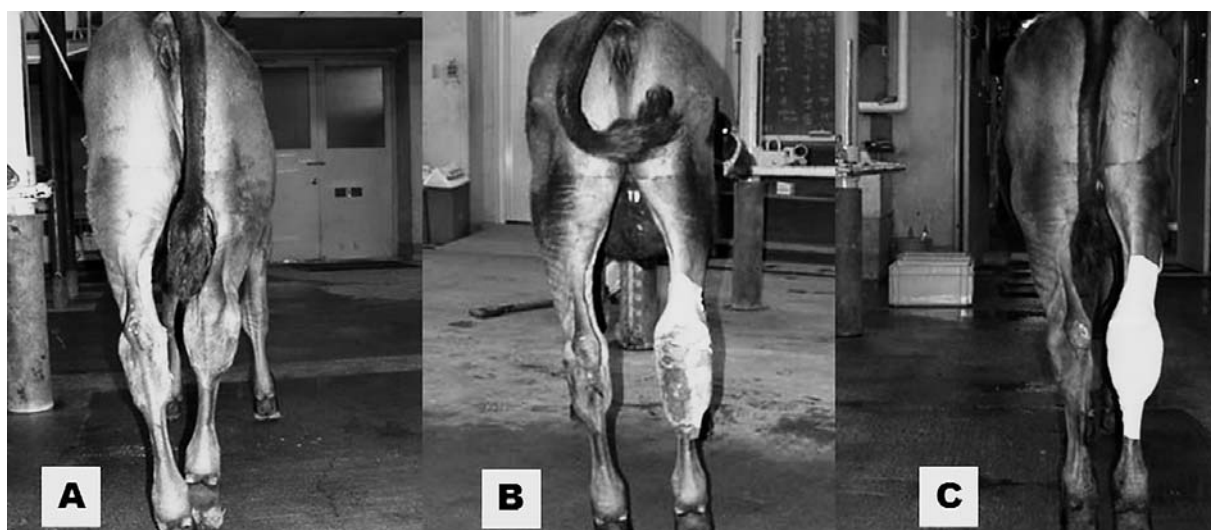


図5 関節切開術後の症例の起立状態  
A: 直後. B: 5日後. C: 12日後.



図6 関節切開術後2ヵ月の症例の起立状態  
跛行なく, 右後肢にも正常に負重可能である.

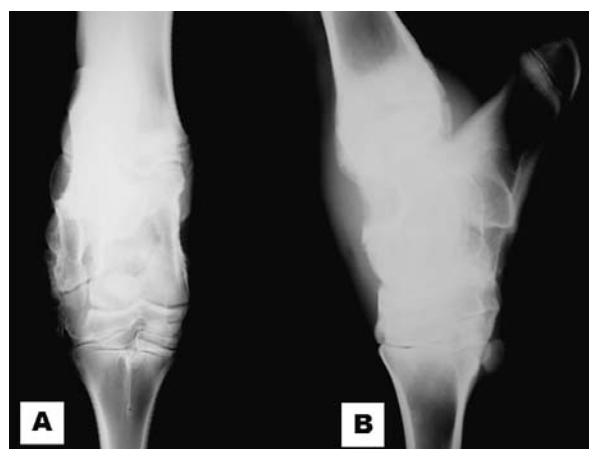

図7 関節切開術後2ヵ月の右足根関節部X線写真 (A: 尾頭側像. B: 外内側像).  
骨陰影が明瞭化している.

現場（牛舎内や畜産農家の庭先など）において慢性感染性関節炎の治療を試みたが、症状が好転せずに廃用となった例を多く経験してきた。その要因として、臨床現場では画像や精密検査等による確定診断、適切かつ大胆な治療手段の選択、動物の保定や不動化、衛生状態の確保、手術に要する適正な人員確保等が困難であったことを痛感してきた。このような経験から、今回、症例を岩手大学動物病院に搬入し診断と治療を行った。

本症例は、稟告、患部、X線検査ならびに関節切開時の所見より、深部に達した外傷から化膿と排膿を繰り返して閉鎖した外傷性関節炎と考えられた。関節は閉鎖空間であるので、関節切開術により関節を開放し内部の感染と異常組織を除去できれば、関節内の清浄化が可能になる。関節切開術は、感染性関節炎の治療としては侵襲性が高く、創閉鎖まで一定の時間を要する [1-4] が、本症例のような慢性経過例に対して有用な手段と考えられた。

牛の臨床現場において慢性経過した関節炎や外傷例は経済性の理由から畜主も獣医師も治療を断念し廃用を選択しがちであるが、本症例は幸いにも快癒し子牛市場において平均価格で売買することができた。今後も例数を重ね検討する必要はあるが、関節切開術は牛の慢性感染性

関節炎に対する積極的な治療の選択肢になると考えられた。上述の通り、牛の臨床現場において提供できる獣医療の内容は物理的に制約されてしまうことは事実であるが、必要に応じて症例を各地域の家畜診療所や大学動物病院等の診療施設へ搬入し適正な診断や治療を行える体制を整えることは、県内の畜産農家の利益と産業動物獣医療の質の向上につながると考えられた。

#### 引用文献

- [ 1 ] Desrochers A : Septic arthritis, Farm Animal Surgery , Fubini SL , Ducharme N編, 330- 336, Saunders, Philadelphia (2004)
- [ 2 ] Greenough PR , Weaver AD : Infectious arthritis, Lameness in Cattle, 166-170, W B Saunders, Philadelphia (1997)
- [ 3 ] Auer JA, Stick JA : Synovial and Osseous infections, Equine Surgery, 3rd edition, 1121-1229, Saunders, Philadelphia (2004)
- [ 4 ] Stashak TS : Specific diseases of joints : Infective (septic) arthritis, Adams' Lameness in Horses, 5th edition, Wiley-Blackwell, Hoboken (2002)